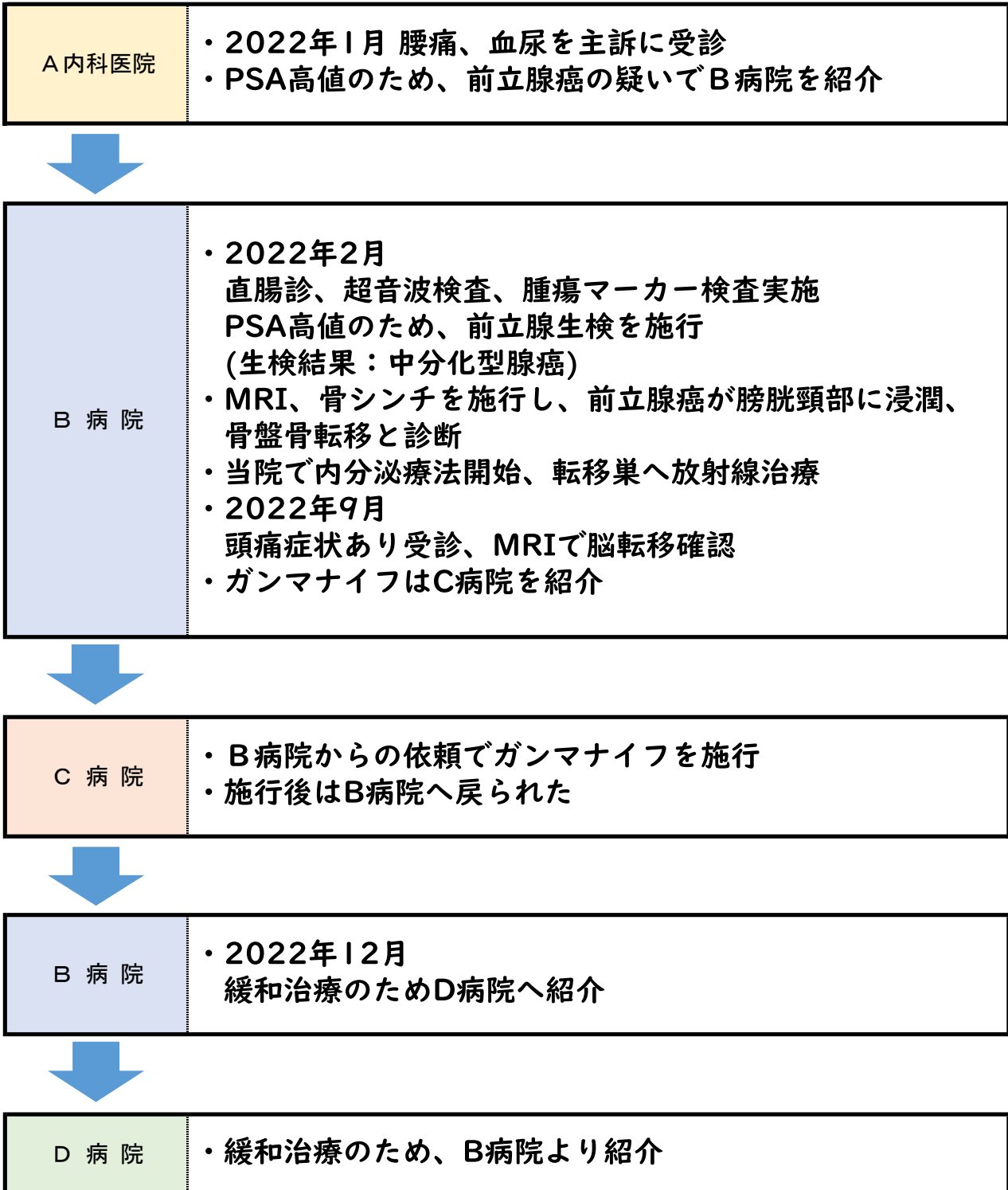


**2023年度
全国がん登録研修会
症例問題**

休山 三郎さんの症例

1947年1月7日生 75歳 男性



【症例問題】

A 内科医院

医療機関名 : A内科医院
診療録番号 : 11111
氏名 : 休山 三郎 (やすみやま さぶろう)
性別 : 男
生年月日 : 1947年1月7日 (75歳)
現住所 : 広島県呉市咲くやこの花町1丁目2-3

〈 現 病 歴 〉

・1ヶ月前から腰痛、数日前から血尿あり

〈 経 過 〉

2022年1月28日 腰痛・血尿を主訴に当院を受診
血液検査の結果、PSA : 16.8ng/mL (PSA : 腫瘍マーカー)
前立腺癌疑いで、精査治療目的にB病院紹介

【症例問題】

B 病院

医療機関名 : B病院
診療録番号 : 22222
氏名 : 休山 三郎 (やすみやま さぶろう)
性別 : 男
生年月日 : 1947年1月7日 (75歳)
現住所 : 広島県呉市咲くやこの花町1丁目2-3

〈 現 病 歴 〉

- ・腰痛と血尿があり、A内科医院を受診。A内科医院で血液検査の結果、PSA高値にて前立腺癌の疑いありとのこと

〈 経 過 〉

2022年2月6日 当院泌尿器科を紹介受診
直腸診、超音波検査、腫瘍マーカー検査実施
腫瘍マーカーの結果は次回診察時(2月10日)

2022年2月10日 2月6日施行のPSA: 16.234ng/mL
経直腸的前立腺針生検施行
生検結果: Moderately differentiated adenocarcinoma
(中分化腺癌)、Gleason score 4+3=7

2022年2月17日 MRI検査、骨シンチ施行
前立腺癌が膀胱頸部に浸潤、骨盤骨に転移あり

2022年2月20日 内分泌療法、転移巣へ放射線治療開始

2022年9月20日 頭痛を主訴に受診
MRI検査の結果、脳転移と診断され、ガンマナイフはC病院で行う

2022年9月27日 C病院でガンマナイフ施行後、当院でフォローアップ

2022年12月20日 緩和治療目的でD病院へ紹介

【症例問題】

C 病院

医療機関名 : C病院
診療録番号 : 33333
氏名 : 休山 三郎（やすみやま さぶろう）
性別 : 男
生年月日 : 1947年1月7日 （75歳）
現住所 : 広島県呉市咲くやこの花町1丁目2-3

〈 現 病 歴 〉

2022年2月

- ・ B病院泌尿器科で前立腺癌と診断
- ・ 内分泌療法と転移部位の骨盤骨へ照射

2022年9月

- ・ 脳転移に対し、ガンマナイフ施行目的でB病院より紹介

〈 経 過 〉

2022年9月25日 B病院から紹介受診

B病院からの依頼にてガンマナイフ施行

2022年9月27日 フォローアップはB病院にて行うため、B病院へ戻られた

【症例問題】

D 病院

医療機関名 : D病院
診療録番号 : 55555
氏 名 : 休山 三郎（やすみやま さぶろう）
性 別 : 男
生年月日 : 1947年1月7日 （75歳）
現 住 所 : 広島県呉市咲くやこの花町1丁目2-3

〈 現 病 歴 〉

- ・ B病院泌尿器科で前立腺癌と診断。内分泌療法施行
- ・ 脳転移に対し、ガンマナイフ施行後、緩和治療目的で
 当院に紹介された

〈 経 過 〉

2022年12月26日 B病院から緩和目的で紹介受診

⑨原発部位	大分類	前立腺, 陰茎, 陰のう, その他
	詳細分類	陰茎 前立腺, 陰茎, 陰のう, その他 陰のう その他の男性生殖器

⑩病理診断	組織型・性状	悪性腫瘍 上皮内癌 未分化癌 小細胞癌 ゆう状癌 上皮内扁平上皮癌 扁平上皮癌 ケイラー紅色肥厚症 ボウエン病 基底細胞癌 尿路上皮癌（移行上皮癌） 腺癌 上皮内腺腫瘍, 高異型度（PIN3を除く） 管状腺癌 神経内分泌癌 類内膜腺癌 アポクリン腺癌 粘液腺癌 印環細胞癌 浸潤性導管癌 表皮内乳房外Paget病 乳房外Paget病 腺房細胞癌 腺扁平上皮癌 悪性黒色腫 肉腫 悪性リンパ腫
-------	--------	---